Jurnal Impresi Indonesia (JII)
e-ISSN: 2810-062x
Vol. 5, No. 11, November 2026, pp 6430-6440
DOI : 10.58344/jii.v5i11.8241

Cutaneous Leiomyoma: Laporan Kasus

Raisa Sevenry Suha[1]*, Heriyawati[2]
Universitas Sultan Ageng Tirtayasa, Indonesia[1]
Universitas Airlangga, Surabaya, Indonesia[2]
Email: raisa.sevenrysuha@untirta.ac.id[1]*, heryawati4@gmail.com[2]

Keywords:
Cutaneous Leiomyoma; Immunohistochemistry; Piloleiomyoma; Benign Smooth Muscle Tumor.

This is an open access article under the CC BY-SA license.

Copyright © 2026 by Author. Published by Riviera Publishing

Abstract

Cutaneous leiomyoma (CLM) is a benign skin tumor originating from smooth muscle cells. Clinicopathological data regarding cutaneous leiomyoma with specific references are very limited in the current literature. Cutaneous leiomyoma accounts for 5% of all leiomyoma locations. Several leiomyoma subtypes are also minimally described in the literature. Although smooth muscle tumors themselves are benign, some types of cutaneous leiomyoma (piloleiomyoma) may harbor underlying genetic mutations, so there is no consensus data regarding their clinical and histological characteristics. Case Description: A 34-year-old male patient presented with lumps on his back and face for the past 10 years. The lumps increased in number and size, accompanied by pain with triggers (cold air, heat, touch). Local examination of the posterior thoracic and facial regions revealed multiple masses measuring 0.1–1 cm in diameter, firm, elastic, with ill-defined borders, and mobile. Radiological results, both chest X-ray and ultrasonography, showed no abnormalities. Macroscopic examination revealed multiple masses, indistinct borders, irregular edges, grayish-white color, and a firm, elastic consistency. Microscopic examination revealed tissue with tumor growth consisting of proliferating cells with round, oval, to spindle-shaped nuclei, fine chromatin, and sufficient cytoplasm. Immunohistochemistry showed tumor cells stained positive for SMA and Desmin, negative for S100 and CD34, with low Ki67 results (proliferation index 1%). Discussion and Cutaneous leiomyoma is a rare benign tumor and difficult to differentiate from malignant tumors, so immunohistochemistry is often used to confirm the diagnosis. Patient follow-up can be one factor that can be used to determine the type of benign or malignant tumor.

Kata Kunci:
Cutaneous Leiomyoma; Imunohistokimia; Piloleiomyoma; Tumor Jinak Otot Polos.

Abstrak

Cutaneous leiomyoma (CLM) merupakan tumor kulit jinak yang berasal dari sel otot polos. Data klinikopatologis mengenai cutaneous leiomyoma dengan referensi khusus sangat sedikit pada literatur terbaru. Cutaneous leiomyoma menyumbang 5% dari semua lokasi leiomyoma. Beberapa subtipe leiomyoma juga minim disebutkan pada literatur. Meskipun tumor otot polos itu sendiri jinak, beberapa jenis cutaneous leiomyoma (piloleiomyoma) mungkin menyimpan mutasi genetik yang mendasari sehingga tidak ada data konsensus mengenai karakteristik klinis dan histologisnya. Deskripsi Kasus: Pasien laki-laki, usia 34 tahun, dengan benjolan pada punggung dan wajah sejak 10 tahun yang lalu. Benjolan bertambah banyak dan membesar disertai nyeri dengan pemicu (udara dingin, panas, sentuhan). Pemeriksaan lokal regio thoracal posterior dan

fascialis tampak massa multipel dengan diameter 0,1–1 cm, padat kenyal, batas tidak tegas, mobile. Hasil radiologi, baik foto toraks maupun ultrasonografi, tidak tampak kelainan. Pemeriksaan makroskopik mendapatkan massa multipel, batas tidak tegas, tepi ireguler, warna putih abu-abu, konsistensi padat kenyal. Pemeriksaan mikroskopik mendapatkan jaringan dengan pertumbuhan tumor terdiri dari proliferasi sel-sel dengan inti bulat oval sampai spindle, kromatin halus, sitoplasma cukup. Imunohistokimia menunjukkan sel tumor terpulas positif untuk SMA dan Desmin, terpulas negatif untuk S100 dan CD34 dengan hasil Ki67 rendah (indeks proliferasi 1%). Diskusi dan Cutaneous leiomyoma merupakan tumor jinak langka dan sulit dibedakan dengan jenis tumor ganas sehingga imunohistokimia sering digunakan untuk mengonfirmasi diagnosis. Follow up pasien dapat menjadi salah satu faktor yang dapat digunakan untuk menentukan jenis tumor jinak atau ganas.

PENDAHULUAN

Tumor otot polos, baik jinak maupun ganas, dapat timbul pada jaringan otot mana pun. Salah satunya adalah cutaneous leiomyoma, yaitu tumor jinak langka yang sulit dibedakan dengan jenis tumor ganas sehingga pemeriksaan imunohistokimia (IHC) sering digunakan untuk mengonfirmasi diagnosis (Holst et al., 2002). Cutaneous leiomyoma menyumbang 5% dari semua lokasi leiomyoma dan 75% dari kasus leiomyoma ekstra-uterus. Data klinikopatologis mengenai cutaneous leiomyoma sangat terbatas (Alam et al., 2005) dan (Holst et al., 2002).

Berdasarkan tempat asalnya, *cutaneous leiomyoma* dibagi menjadi tiga varian, yaitu *piloleiomyoma* yang berasal dari otot-otot *arrector pili* folikel rambut, *angioleiomyoma* yang berasal dari lapisan otot pembuluh darah, dan *genital leiomyoma* yang berasal dari otot polos pada skrotum, labia, atau *areola mammae* (Holst et al., 2002). Pembagian ini penting karena setiap varian memiliki gambaran klinis, lokasi predileksi, dan gejala yang berbeda, sehingga pengenalan varian membantu klinisi maupun ahli patologi dalam menegakkan diagnosis.

Piloleiomyoma lebih sering terjadi pada usia dewasa dibandingkan anak-anak, tanpa perbedaan yang signifikan antara pria dan wanita. Lesi ini dapat muncul antara usia 20 sampai 40 tahun. Lesi pada *piloleiomyoma* dapat berupa nodul soliter atau multipel yang tersebar linier, dermatomal, berkelompok, atau menyebar. Ukuran nodul berkisar antara 2 hingga 20 mm dan dapat sewarna dengan kulit, merah muda, merah, atau merah kecokelatan. Lesi pada *piloleiomyoma* lebih sering terjadi pada bagian ekstremitas dan batang tubuh. Gejala umum berupa nyeri spontan atau nyeri yang dipicu oleh tekanan, suhu dingin, emosi, atau sentuhan ringan (Rieder, 2015; Holst et al., 2002).

Angioleiomyoma lebih sering terjadi dibandingkan *piloleiomyoma* dan *genital leiomyoma*. Lesi pada *angioleiomyoma* berupa nodul dengan konsistensi padat kenyal. Gejala berupa nyeri terus-menerus tanpa pemicu, dengan lokasi pada ekstremitas bawah, dan sering terjadi pada wanita antara usia 40 sampai 60 tahun (Ramesh et al., 2004; Freedman & Meland, 1989). Sementara itu, lesi pada *genital leiomyoma* umumnya berupa nodul soliter dan tanpa gejala (Holst et al., 2002).

Data epidemiologis dari ketiga varian cutaneous leiomyoma sangat terbatas sehingga insidensi leiomyoma tidak diketahui secara pasti. Secara umum, genital leiomyoma merupakan varian yang paling jarang, dan lesi pada lokasi areola mammae hanya memiliki tiga seri kasus yang diterbitkan serta diperkirakan kurang dari enam puluh kasus yang tercatat (Ku et al., 2006; Hammer, 2019). Keterbatasan data ini menegaskan urgensi untuk melaporkan setiap temuan kasus baru, terutama yang memiliki tantangan diagnostik tersendiri.

Laporan kasus ini dibuat untuk memberikan informasi yang lebih mendalam tentang cutaneous leiomyoma. Laporan kasus ini juga diharapkan dapat membantu klinisi dan ahli patologi untuk mengenali gambaran klinis, histopatologi, maupun molekular tumor, sehingga diagnosis yang tepat dapat ditegakkan dan tatalaksana yang sesuai dapat segera diberikan kepada pasien.

METODE

Penelitian ini merupakan laporan kasus (*case report*) dengan pendekatan deskriptif yang disusun dengan mengacu pada pedoman CARE (*CAse REport*) (Riley et al., 2017). Subjek penelitian adalah satu orang pasien laki-laki berusia 34 tahun yang datang ke poliklinik bedah onkologi RSUD Dr. Soetomo, Surabaya, pada tahun 2022 dengan keluhan benjolan multipel pada punggung dan wajah kiri. Kasus ini dipilih karena *cutaneous leiomyoma* merupakan tumor jinak yang jarang ditemukan, serta diagnosis awal berdasarkan gambaran morfologi berbeda dengan diagnosis akhir setelah pemeriksaan lanjutan.

Data klinis diperoleh dari rekam medis pasien, yang meliputi anamnesis, pemeriksaan fisik lokal, dan pemeriksaan laboratorium. Pemeriksaan penunjang radiologi berupa foto toraks dan ultrasonografi abdomen dilakukan untuk menilai kemungkinan adanya metastasis. Jaringan tumor diperoleh melalui eksisi biopsi, kemudian dilakukan pemeriksaan makroskopik dan pemeriksaan mikroskopik (histopatologi). Untuk memastikan diagnosis, dilakukan pemeriksaan imunohistokimia menggunakan antibodi SMA (*smooth muscle actin*), Desmin, CD34, S100, dan Ki67.

Data yang diperoleh dianalisis secara deskriptif dengan memaparkan temuan klinis, radiologis, histopatologis, dan imunohistokimia secara berurutan. Temuan tersebut kemudian dibandingkan dengan literatur terkait mengenai klasifikasi, epidemiologi, gambaran histopatologi, diagnosis banding, dan tatalaksana *cutaneous leiomyoma*.

HASIL DAN PEMBAHASAN

Laporan Kasus

Anamnesis dan Pemeriksaan Fisik

Seorang pria berusia 34 tahun datang ke poliklinik bedah onkologi RSUD Dr. Soetomo pada tahun 2022 dengan keluhan benjolan di punggung dan wajah kiri sejak 10 tahun yang lalu. Benjolan bersifat multipel, berukuran mulai dari seukuran kacang hijau (0,1 × 0,1 cm) sampai seukuran kacang tanah (1,5 × 1,5 cm), dan terasa nyeri pada beberapa benjolan di wajah dan punggung. Nyeri bertambah apabila pasien terkena udara dingin, panas, atau sentuhan. Benjolan semakin bertambah banyak dan membesar perlahan dalam 10 tahun.

Sembilan tahun yang lalu pasien pernah menjalani biopsi, namun hasilnya hilang. Operasi sudah direncanakan, namun pasien mengaku takut sehingga tidak berobat kembali. Pasien kembali menjalani biopsi pada tanggal 1 November 2022 dan mendapatkan hasil jinak. Tempat dilakukannya biopsi sudah tidak terasa nyeri, namun benjolan muncul kembali.

Pemeriksaan lokal regio *thoracal posterior* dan *fascialis sinistra* tampak massa multipel dengan diameter 0,1–1 cm, padat kenyal, batas tidak tegas, dan *mobile*. Pemeriksaan laboratorium dalam batas normal.

Pemeriksaan Radiologi

Pemeriksaan foto toraks mendapatkan hasil *cor* dan *pulmo* tidak tampak kelainan (Gambar 1). Pemeriksaan ultrasonografi abdomen tidak tampak proses metastasis di hepar maupun pembesaran *lymph node* di paraaorta (Gambar 2).

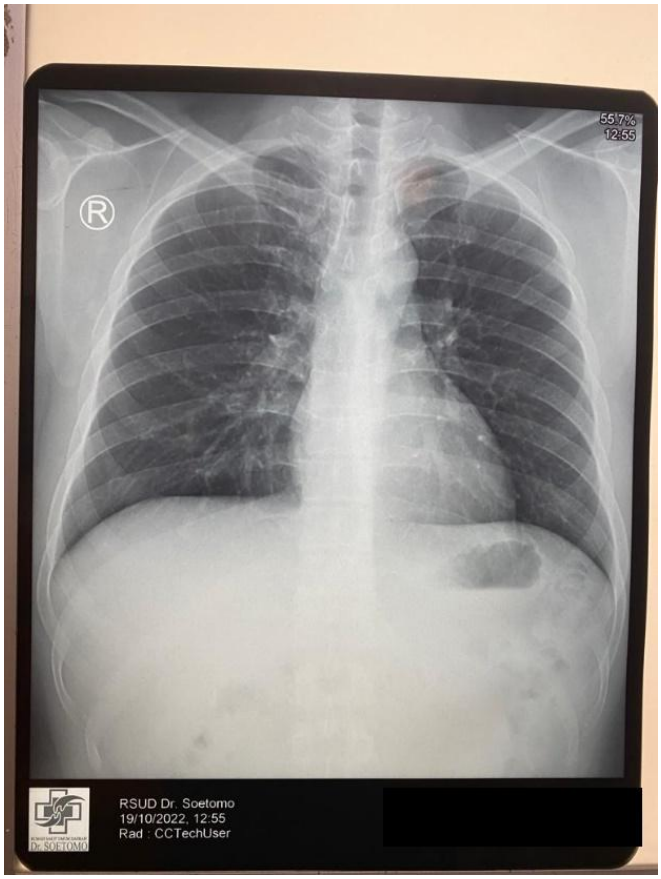

Gambar 1. Foto toraks pasien: *cor* dan *pulmo* tidak tampak kelainan

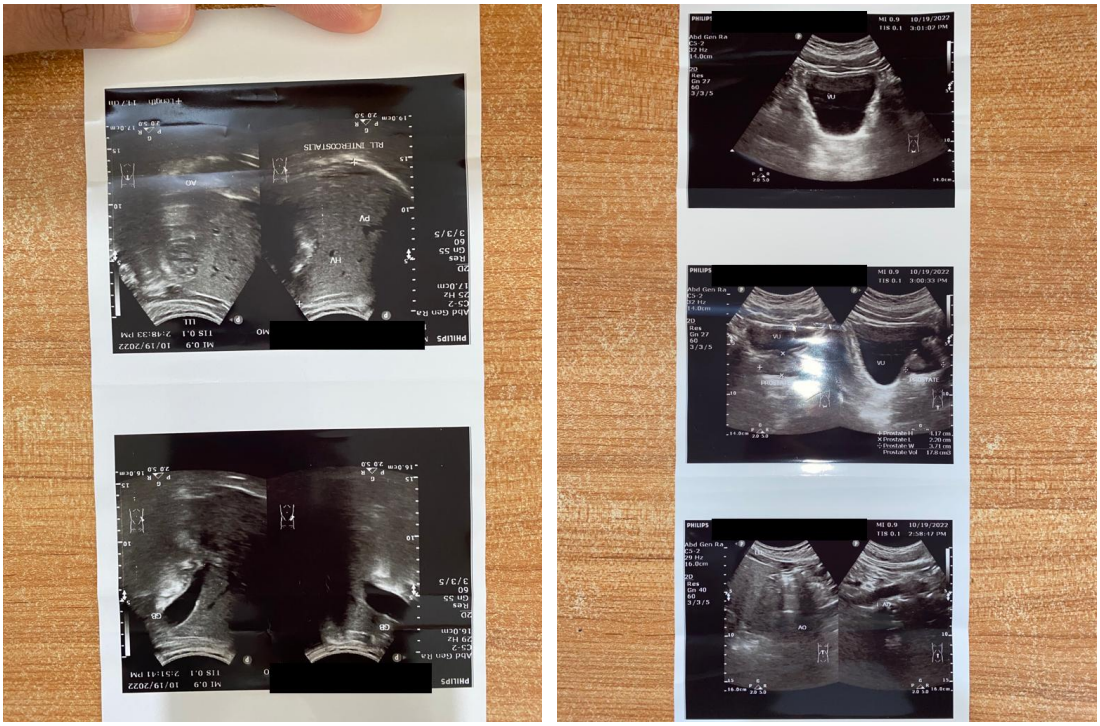

Gambar 2. Ultrasonografi abdomen: tidak tampak proses metastasis di hepar maupun pembesaran *lymph node* di paraaorta

Pemeriksaan Makroskopik dan Mikroskopik

Gambaran makroskopik dari hasil eksisi biopsi mendapatkan 2 potong jaringan dengan berat 1,7 gram, berukuran 2,2 × 1 × 0,7 cm sampai 2,2 × 1 × 0,8 cm, dan dilapisi kulit berukuran 2,2 × 1 cm. Permukaan luar tampak lesi solid berukuran 0,6 × 0,4 × 0,4 cm sampai 0,6 × 0,4 × 0,5 cm, batas tidak tegas, tepi ireguler, warna putih abu-abu, dan konsistensi padat kenyal. Jarak tepi reseksi terdekat 0,1 cm dan jarak ke dasar reseksi 0,6 cm. Pada irisan tampak warna putih abu-abu, sebagian kekuningan, dengan konsistensi padat kenyal.

Pemeriksaan mikroskopik menunjukkan jaringan yang dilapisi epidermis kulit. Pada dermis tampak pertumbuhan tumor yang terdiri dari proliferasi sel-sel dengan inti bulat oval sampai *spindle*, kromatin halus, dan sitoplasma cukup. Jarak tumor ke dasar reseksi (otot) berhimpit. Berdasarkan gambaran morfologi tersebut, tumor ini didiagnosis sebagai *spindle mesenchymal tumor*, kesan *dermatofibroma* (Gambar 3).

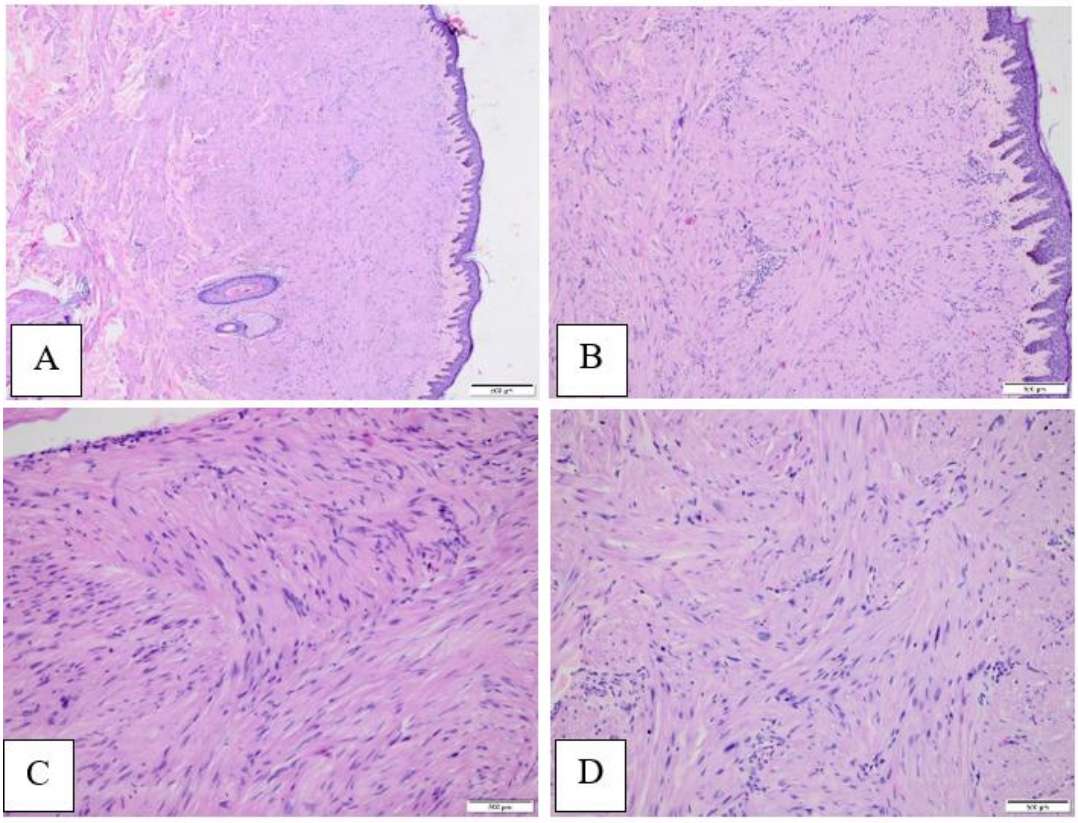

Gambar 3. Gambaran histopatologi (A–D): jaringan dilapisi epidermis kulit; pada dermis tampak proliferasi sel-sel dengan inti bulat oval sampai *spindle*, kromatin halus, dan sitoplasma cukup

Pemeriksaan Imunohistokimia

Untuk memastikan diagnosis, dilakukan pemeriksaan imunohistokimia dengan antibodi SMA, Desmin, CD34, S100, dan Ki67. Imunohistokimia menunjukkan sel tumor terpulas positif terhadap SMA dan Desmin, terpulas negatif terhadap CD34 dan S100, serta Ki67 rendah (indeks proliferasi 1%) (Gambar 4). Berdasarkan hasil tersebut, diagnosis akhir pada kasus ini menjadi *cutaneous leiomyoma*.

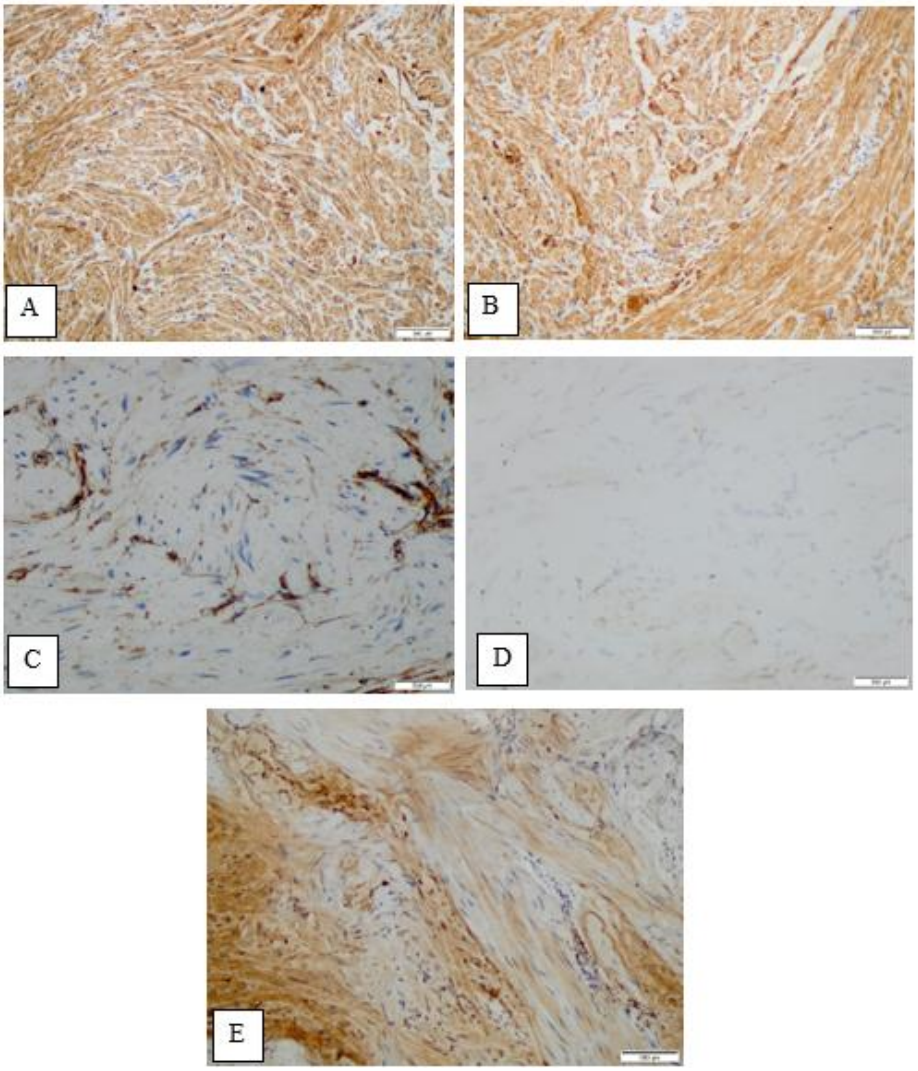

Gambar 4. Pemeriksaan imunohistokimia (A–E) dengan antibodi SMA, Desmin, CD34, S100, dan Ki67: sel tumor positif terhadap SMA dan Desmin, negatif terhadap CD34 dan S100, dengan Ki67 rendah (indeks proliferasi 1%)

Sejarah dan Klasifikasi

Kasus pertama *cutaneous leiomyoma* dilaporkan pada tahun 1854 oleh Rudolf Virchow pada seorang pria berusia 32 tahun. Besnier (1880) mengklasifikasikan *cutaneous leiomyoma* sebagai soliter atau multipel, berasal dari zona dartoid, yaitu daerah *perianogenital*, *axilla*, dan *areola mammae*, meskipun beberapa lesi dapat terjadi pada bagian tubuh mana pun. Babe (1884), berdasarkan data anatomi dan patologis, mengelompokkan *leiomyoma* sebagai *leiomyoma* yang berasal dari otot polos pembuluh darah, dari *arrectores pilorum muscular* (beberapa pada *naevi*), serta dari lapisan otot polos *zona dartoiques*. Lesi yang menyebar mengenai daerah genitalia dan ekstremitas bawah bersamaan dengan *limfangiektasia* dan *Bazin's pachydermia myxomatodes* yang berasal dari jaringan otot polos yang lebih dalam atau dari perubahan embrionik disebut sebagai *leiomyoma bronchogenic* (Holst et al., 2002).

Jenis lain kemudian ditambahkan pada klasifikasi *cutaneous leiomyoma*, seperti yang berasal dari otot polos kelenjar apokrin, dari otot *tarsal superior*, dan keduanya. Baru-baru ini, Fitzpatrick et al. mengklasifikasikan *leiomyoma* menjadi tiga jenis, yaitu *multiple cutaneous*

leiomyoma, *solitary angioleiomyoma*, dan *solitary genital leiomyoma* (*myomes dartoiques*) (Holst et al., 2002).

Epidemiologi

Cutaneous leiomyoma merupakan tumor jinak yang jarang ditemui dalam praktik medis dan kejadian sebenarnya tidak diketahui. Menurut penelitian yang dilakukan oleh Orellana-Diaz dan Hernandez-Perez pada tahun 1983, kejadian *cutaneous leiomyoma* dalam 10 tahun adalah 0,04%. Wanita lebih sering terkena dibandingkan pria, dan kurang dari 1% *cutaneous leiomyoma* terjadi pada wajah dan leher (Holst et al., 2002). Pada kasus ini, pasien adalah seorang pria berusia 34 tahun dengan lesi pada punggung dan wajah. Usia pasien berada dalam rentang 20 hingga 40 tahun yang lazim pada *piloleiomyoma*, sedangkan keterlibatan wajah termasuk lokasi yang jarang dilaporkan.

Piloleiomyoma dan Dasar Genetik

Piloleiomyoma dapat muncul secara sporadis atau sebagai bagian dari sindrom genetik autosomal dominan yang disebut *multiple cutaneous and uterine leiomyomatosis* (MCUL). Kondisi ini, yang juga dikenal sebagai *Reed syndrome* dan *hereditary leiomyomatosis and renal cell carcinoma* (HLRCC), terjadi sebagai akibat dari mutasi *germline* heterozigot gen FH (*fumarate hydratase*) yang terlibat dalam siklus Krebs dan dapat bertindak sebagai gen penekan tumor (Alam, 2005; Rieder, 2015). Sekitar 90% pasien dengan *cutaneous leiomyoma* memiliki mutasi *germline* heterozigot pada gen FH (Alam et al., 2005).

Wanita dengan mutasi FH umumnya mengalami *piloleiomyoma* (85%) dan *uterine leiomyoma* simtomatik (>90%). *Uterine leiomyoma* yang terkait dengan mutasi FH cenderung lebih besar (hingga 10 cm), lebih banyak, berkembang pada usia yang lebih muda, dan lebih sering memerlukan tindakan histerektomi dibandingkan dengan *uterine leiomyoma* non-herediter. Konsekuensi mutasi FH yang paling merugikan adalah hubungannya dengan varian agresif *renal cell carcinoma* (*type II papillary renal cell carcinoma*) yang berkembang pada sekitar 15% pasien; dalam subkelompok pasien dengan *renal cell carcinoma*, metastasis terjadi pada sekitar 50% kasus (Bhola, 2018; Alam et al., 2005). Temuan ini menegaskan bahwa diagnosis *cutaneous leiomyoma* tidak hanya berhenti pada lesi kulit, tetapi juga memiliki implikasi terhadap pemantauan organ lain.

Gambaran Histopatologi dan Diagnosis Banding

Piloleiomyoma terletak pada dermis retikuler dekat dengan folikel rambut, terdiri dari kumpulan sel otot polos dengan ciri khas inti berbentuk "cerutu tumpul" dan sitoplasma eosinofilik dengan latar belakang kolagen. Gambaran mitosis jarang ditemukan; apabila ada, perlu dicurigai ke arah *leiomyosarcoma* (Utikal et al., 2006). Beberapa varian histologis juga telah dilaporkan, termasuk *cutaneous leiomyoma* dengan atipia sitologik yang menyerupai *uterine symplastic leiomyoma*, varian simplastik dari *cutaneous pilar leiomyoma*, serta lesi difus yang sulit dibedakan dari *smooth muscle hamartoma* (Matthews et al., 2004; Usmani et al., 2008; Mitra et al., 2009).

Diagnosis banding *piloleiomyoma* meliputi *dermatofibroma*, *schwannoma*, *neurofibroma*, *angiolipoma*, *nevus*, *lipoma*, *eccrine spiradenoma*, metastasis, dan *angioleiomyoma*. Karakteristik klinis dan histopatologis *angioleiomyoma* sangat mirip dengan *piloleiomyoma*; secara klinis berbeda karena berupa lesi soliter pada ekstremitas bawah, dan secara histopatologis tampak banyak pembuluh darah bertumpuk-tumpuk, beberapa di antaranya berdinding tebal, di antara tumor otot polos. Hubungan otot dengan pembuluh darah ini menyebabkan sulitnya membedakan antara dinding pembuluh darah dan tumor sel-sel otot polos (Holst et al., 2002; Kawagishi et al., 2000).

Pada kasus ini, diagnosis awal berdasarkan morfologi adalah *spindle mesenchymal tumor*, kesan *dermatofibroma*. Hal ini menggambarkan bahwa gambaran sel *spindle* pada dermis dapat menyerupai beberapa diagnosis banding di atas. Pulasan positif SMA dan Desmin mendukung asal sel otot polos, sementara pulasan negatif S100 dan CD34 membantu menyingkirkan diagnosis banding lain. Indeks proliferasi Ki67 yang rendah (1%) sejalan dengan sifat tumor yang jinak. Dengan demikian, pemeriksaan imunohistokimia berperan menentukan dalam mengubah diagnosis awal menjadi *cutaneous leiomyoma*.

Angioleiomyoma

Angioleiomyoma adalah salah satu dari tiga jenis *leiomyoma*. Berdasarkan tempat asalnya, tumor ini dapat dikenal sebagai *vascular leiomyoma*. *Angioleiomyoma* jarang terjadi dan merupakan tumor jinak. Etiologinya sebagian besar tidak diketahui, tetapi faktor-faktor seperti trauma, infeksi, hormon, dan malformasi arteriovenosa ditemukan dalam berbagai kasus (Ramesh et al., 2004). Secara histologis, *angioleiomyoma* memiliki nodul dermal berbatas tegas yang dikelilingi oleh jaringan ikat dan dipisahkan oleh celah. Berbagai ukuran vena dengan dinding otot membentuk nodul, dan kumpulan otot polos memanjang secara tangensial dari pembuluh darah. Lumen vena membentuk seperti celah dan memiliki jumlah kolagen minimal. Varian lain seperti *pleomorphic angioleiomyoma*, *acral calcified vascular leiomyoma*, dan *cutaneous angiolipoleiomyoma* juga telah dilaporkan (Kawagishi et al., 2000; Kacerovska et al., 2008; Makino et al., 2006).

Angioleiomyoma seringkali juga terjadi pada jaringan ekstraoseus seperti ovarium, paru-paru, rahim, kandung kemih, dan saluran pencernaan. Prevalensinya pada wanita lebih sering dibandingkan pada pria dengan rasio 2:1 dan mengenai populasi usia lanjut. Sekitar 50–70% *angioleiomyoma* terjadi pada tungkai bawah, meskipun kasus pada telapak tangan anak juga pernah dilaporkan (Freedman & Meland, 1989; Huang & Lee, 2008). Diagnosis banding berupa *lipoma*, *fibroma*, *ganglion*, *schwannoma*, *angiolipoma* kulit, tumor glomus, dan lain-lain. Nyeri pada *angioleiomyoma* tidak selalu ada, tetapi jika ada, dapat dipicu oleh tekanan atau dipengaruhi oleh suhu. Rasa nyeri timbul sebagai akibat dari anoksia jaringan lokal atau karena kompresi yang mengenai struktur saraf lokal (Ramesh et al., 2004).

Genital Leiomyoma

Genital leiomyoma, terutama lesi pada skrotum, berupa sel *spindle*, sedangkan lesi vulva lebih banyak berupa sel epiteloid. *Genital leiomyoma* dapat bergejala atau tidak bergejala; pada beberapa kasus, nyeri pada daerah lesi paling umum terjadi. *Leiomyoma* vagina dapat menimbulkan perdarahan dan nyeri pada daerah vagina. *Leiomyoma* uterus dapat menimbulkan rasa nyeri pada daerah tersebut serta nyeri saat buang air besar atau saat berhubungan seksual. Nyeri pada *areola mammae*, lesi yang membesar, dan nyeri tekan merupakan gejala *leiomyoma* pada *areola mammae* (Ku et al., 2006; Hammer, 2019). *Genital leiomyoma* dapat disebabkan oleh banyak faktor, salah satunya adalah mutasi genetik yang memengaruhi hormon seperti estrogen dan progesteron. Selain itu, faktor risiko *genital leiomyoma* berupa usia, ras, dan jenis kelamin. Pemeriksaan ultrasonografi dan pencitraan dapat digunakan untuk mendiagnosis *genital leiomyoma*, sementara tindakan pembedahan berupa eksisi tumor adalah tindakan yang paling umum.

Tatalaksana

Tatalaksana pada *cutaneous leiomyoma* didasarkan pada gejala. Pasien dianjurkan menghindari faktor pemicu seperti paparan dingin dan trauma. Eksisi daerah lesi dalam jumlah kecil yang disertai gejala nyeri atau letak lesi yang mengganggu penampilan dapat menjadi pilihan yang baik. Pada lesi luas dan bergejala, dapat dilakukan beberapa pilihan alternatif,

yaitu *calcium channel blockers* (CCBs) yang bekerja menghalangi kalsium menuju otot polos, seperti *nifedipine*; *alpha-adrenergic blocking agents*, seperti *phenoxybenzamine* dan *doxazosin*; serta *gabapentin*, yang menjadi pilihan terapi yang baik dengan efek samping yang lebih sedikit. Laser CO_2 juga dapat digunakan sebagai tindakan alternatif, sedangkan *cryotherapy* dan elektrokoagulasi terbukti tidak efektif. Lesi ulang sering terjadi, terutama pada pasien dengan lesi multipel (Holst et al., 2002). Ringkasan tatalaksana dan hasil perawatan disajikan pada Tabel 1.

Tabel 1. Ringkasan Tatalaksana dan Hasil Perawatan pada *Cutaneous Leiomyoma*

Tatalaksana (*Treatment*)	**Hasil (*Outcome*)**
Nifedipine 30–90 mg/hari	Nyeri berkurang Bermanfaat di awal, kemudian tidak efektif Tidak bermanfaat
Phenoxybenzamine 20–60 mg/hari, tunggal atau kombinasi dengan nifedipine	Nyeri berkurang
Nitroglycerin tunggal atau kombinasi dengan analgesik	Nyeri berkurang Tidak bermanfaat
Hyoscine hydrobromide 9%	Waktu timbulnya nyeri tertunda dan durasi nyeri berkurang pada *ice cube test*
Nitrogen cair (*liquid nitrogen*)	Waktu timbulnya nyeri tertunda dan durasi nyeri berkurang pada *ice cube test*
Methotrexate 50 mg IV per minggu	Tidak bermanfaat
Analgesik	Manfaat terbatas
Eksisi	Rekurensi pada 50% kasus Rekurensi pada 100% kasus

Pada kasus ini, pasien memiliki lesi multipel yang disertai nyeri dengan pemicu dingin, panas, dan sentuhan, serta benjolan yang muncul kembali setelah biopsi. Kondisi tersebut sesuai dengan sifat *cutaneous leiomyoma* multipel yang cenderung mengalami lesi ulang, sehingga pemilihan tatalaksana perlu mempertimbangkan jumlah lesi, keluhan nyeri, serta pertimbangan kosmetik pada lesi di wajah.

KESIMPULAN

Laporan kasus ini membahas *cutaneous leiomyoma* pada seorang pria berusia 34 tahun yang pada eksisi biopsi awalnya disimpulkan sebagai *spindle mesenchymal tumor*, kesan *dermatofibroma*. Pemeriksaan imunohistokimia lanjutan dengan antibodi SMA, Desmin, S100, CD34, dan Ki67 mendapatkan pulasan positif pada SMA dan Desmin, pulasan negatif pada S100 dan CD34, dengan Ki67 rendah (indeks proliferasi 1%), sehingga diagnosis akhir ditetapkan sebagai *cutaneous leiomyoma*. *Cutaneous leiomyoma* merupakan tumor jinak yang langka sehingga sulit didiagnosis, dan pasien dengan *cutaneous leiomyoma* berisiko mengalami *renal cell carcinoma* sehingga diperlukan diagnosis yang akurat agar tatalaksana yang tepat dapat dilakukan untuk meminimalkan komplikasi. Disarankan agar pemeriksaan imunohistokimia dilakukan untuk konfirmasi diagnosis pada bahan histopatologi yang secara mikroskopik menunjukkan gambaran sel *spindle*, guna menyingkirkan diagnosis banding berupa *dermatofibroma* dan *neurofibroma* maupun lesi *myofibroblastic* seperti *nodular fasciitis*, *fibromyoma*, dan *hamartoma*. Selain itu, *follow up* pasien secara berkala disarankan

sebagai salah satu faktor untuk menentukan sifat jinak atau ganas tumor dan memantau kemungkinan lesi ulang.

PENDANAAN

Penelitian ini dilakukan dengan dana pribadi para penulis. Selama penelitian berlangsung, tidak ada lembaga, organisasi, atau pihak luar lain yang memberikan bantuan finansial.

KONFLIK KEPENTINGAN

Para penulis menyatakan bahwa penelitian ini bebas dari konflik kepentingan. Para penulis juga tidak memiliki keterkaitan bisnis maupun keuangan dengan pihak mana pun yang dapat memengaruhi pelaksanaan penelitian, hasil analisis, atau cara temuan dipaparkan dalam naskah ini.

KONTRIBUSI PENULIS

Penulis 1 berperan dalam konseptualisasi penelitian, perancangan metodologi, pengumpulan dan analisis data, serta penulisan draf awal naskah. Penulis 2 berperan sebagai pembimbing ilmiah yang memberikan arahan konseptual, melakukan supervisi selama proses penelitian, serta meninjau dan merevisi naskah secara kritis.

PERNYATAAN PENGGUNAAN AI

Dalam menyusun naskah ini, para penulis memakai teknologi kecerdasan buatan (*Artificial Intelligence*/AI) secara terbatas, yakni hanya untuk membantu memperbaiki tata bahasa dan memastikan ketepatan penggunaan bahasa. Seluruh gagasan, analisis, dan isi naskah sepenuhnya berasal dari pemikiran para penulis, yang bertanggung jawab atasnya.

REFERENSI

Alam, N. A., Barclay, E., Rowan, A. J., Tyrer, J. P., Calonje, E., Manek, S., Kelsell, D., Leigh, I., Olpin, S., & Tomlinson, I. P. M. (2005). Clinical features of multiple cutaneous and uterine leiomyomatosis: an underdiagnosed tumor syndrome. *Archives of Dermatology*, *141*(2), 199–206.

Alam, N. A., Barclay, E., Rowan, A. J., Tyrer, J. P., Calonje, E., Manek, S., Kelsell, D., Leigh, I., Olpin, S., & Tomlinson, I. P. (2005). Clinical features of multiple cutaneous and uterine leiomyomatosis. *Arch Dermatol, 141*(2), 199–206.

Bhola. (2018). A retrospective review of 48 individuals, including 12 families, molecularly diagnosed with hereditary leiomyomatosis and renal cell cancer (HLRCC). *Familial Cancer, 17*(4), 615–620.

Freedman, A. M., & Meland, N. B. (1989). Angioleiomyomas of the extremities: Report of a case and review of the Mayo Clinic experience. *Plast Reconstr Surg, 83*(2), 328–331.

Hammer. (2019). Nipple leiomyoma: A rare neoplasm with a broad spectrum of histologic appearances. *J Cutan Pathol, 46*(5), 343–346.

Holst, V. A., Junkins-Hopkins, J. M., & Elenitsas, R. (2002). Cutaneous smooth muscle neoplasms: Clinical features, histologic findings, and treatment options. *J Am Acad Dermatol, 46*(4), 477–490.

Huang, K. C., & Lee, K. F. (2008). Angioleiomyoma in the palm of an 11-year-old boy. *Skeletal Radiol, 37*(4), 339–341.

Kacerovska, D., Michal, M., Kreuzberg, B., Mukensnabl, P., & Kazakov, D. V. (2008). Acral calcified vascular leiomyoma of the skin: A rare clinicopathological variant of cutaneous vascular leiomyomas. *J Am Acad Dermatol, 59*(6), 1000–1004.

Kawagishi, N., Kashiwagi, T., Ibe, M., Manabe, A., Ishida-Yamamoto, A., Hashimoto, Y., & Iizuka, H. (2000). Pleomorphic angioleiomyoma: Report of two cases with immunohistochemical studies. *Am J Dermatopathol, 22*(3), 268–271.

Ku, J., Campbell, C., & Bennett, I. (2006). Leiomyoma of the nipple. *The Breast Journal, 12*(4), 377–380.

Makino, E., Yamada, J., Tada, J., Arata, J., & Iwatsuki, K. (2006). Cutaneous angiolipoleiomyoma. *J Am Acad Dermatol, 54*(1), 167–171.

Matthews, J. H., Pichardo, R. O., Hitchcock, M. G., & Leshin, B. (2004). Cutaneous leiomyoma with cytologic atypia, akin to uterine symplastic leiomyoma. *Dermatol Surg, 30*(9), 1249–1251.

Mitra, A., Gudgeon, P. W., Merchant, W., & Shah, M. (2009). A case of diffuse pilar leiomyoma or acquired smooth muscle hamartoma? *Clin Exp Dermatol, 34*(5), 145–147.

Ramesh, P., Annapureddy, S. R., Khan, F., & Sutaria, P. D. (2004). Angioleiomyoma: A clinical, pathological and radiological review. *Int J Clin Pract, 58*(6), 587–591.

Rieder. (2015). Piloleiomyomas in multiple cutaneous and uterine leiomyoma syndrome (hereditary leiomyomatosis and renal cell cancer or Reed syndrome). *Dermatol Online J, 21*(12), 13030/qt16s9k7bv.

Riley, D. S., Barber, M. S., Kienle, G. S., Aronson, J. K., von Schoen-Angerer, T., Tugwell, P., Kiene, H., Helfand, M., Altman, D. G., Sox, H., Werthmann, P. G., Moher, D., Rison, R. A., Shamseer, L., Koch, C. A., Sun, G. H., Hanaway, P., Sudak, N. L., Kaszkin-Bettag, M., … Gagnier, J. J. (2017). CARE guidelines for case reports: Explanation and elaboration document. *Journal of Clinical Epidemiology, 89*, 218–235. https://doi.org/10.1016/j.jclinepi.2017.04.026

Usmani, N., Merchant, W., & Yung, A. (2008). A case of cutaneous symplastic leiomyoma – a rare variant of cutaneous pilar leiomyoma. *J Cutan Pathol, 5*(3), 329–331.

Utikal, J., Haus, G., Poenitz, N., Koenen, W., Back, W., Dippel, E., Gratchev, A., & Goerdt, S. (2006). Cutaneous leiomyosarcoma with myxoid alteration arising in a setting of multiple cutaneous smooth muscle neoplasms. *J Cutan Pathol, 33*(Suppl. 2), 20–23.