

Abses Otak Odontogenik yang Disebabkan oleh Hemiparesis Akut: Laporan Kasus Komprehensif dan Tinjauan Tantangan Penatalaksanaan

Ade Zaidan Farras^{1*}, Harris Istianggoro², Astri Avianti³

^{1,3}Universitas YARSI, Indonesia

²Rumah Sakit Umum Daerah Koja, Indonesia

Email: adezaidanfarras@gmail.com*, harris.istianggoro@gmail.com,
astri.avianti.yarsi@gmail.com

Abstrak

Abses otak odontogenik (OBA) merupakan komplikasi langka namun berpotensi fatal dari infeksi gigi yang sering tidak terdiagnosis dini. Infeksi dapat menyebar ke intrakranial melalui jalur hematogen atau langsung, menyebabkan defisit neurologis akut seperti hemiparesis dan kejang. Seorang pria berusia 29 tahun mengalami kejang tonik-klonik, hemiparesis kiri, dan disartria 12 hari setelah insisi dan drainase abses submandibular kanan. Pemeriksaan neurologis, laboratorium, dan pencitraan CT otak dengan kontras dilakukan. Pasien menjalani kraniotomi darurat untuk drainase abses dan menerima terapi antibiotik kombinasi (meropenem, metronidazole, ceftriaxone) serta steroid. Ditemukan hemiparesis kiri (kekuatan otot 2/5), hipertonia, klonus, dan defisit saraf kranial V, VII, IX, X, dan XII. CT scan menunjukkan lesi berbentuk cincin di lobus parietal kanan. Kultur intraoperatif negatif, kemungkinan akibat terapi antibiotik sebelumnya. Setelah intervensi bedah dan terapi antimikroba, pasien menunjukkan perbaikan signifikan dengan kekuatan motorik meningkat menjadi 4/5. Kasus ini menegaskan bahwa infeksi odontogenik dapat menyebabkan komplikasi neurologis berat seperti abses otak. Diagnosis memerlukan kecurigaan klinis tinggi dan pencitraan dini. Negatifnya hasil kultur tidak menyingkirkan infeksi aktif. Penanganan optimal mencakup drainase bedah segera, antibiotik spektrum luas, dan terapi suportif untuk mengurangi edema serebral. Kolaborasi antara dokter gigi, neurolog, dan ahli bedah saraf penting untuk hasil yang baik. Peningkatan kesadaran terhadap OBA sangat diperlukan, dan pencitraan gigi sebaiknya dipertimbangkan pada kasus abses otak dengan sumber yang tidak jelas.

Kata Kunci: Abses Otak, Hemiparesis, Kraniotomi, Infeksi Odontogenik

Abstrak

Odontogenic brain abscess (OBA) is a rare but potentially fatal complication of dental infections that often go undiagnosed early on. The infection can spread intracranially via hematogenous or direct routes, causing acute neurological deficits such as hemiparesis and seizures. A 29-year-old man experienced tonic-clonic seizures, left hemiparesis, and dysarthria 12 days after incision and drainage of a right submandibular abscess. Neurological, laboratory, and contrast-enhanced CT brain imaging examinations were performed. The patient underwent emergency craniotomy for abscess drainage and received combination antibiotic therapy (meropenem, metronidazole, ceftriaxone) and steroids. Left hemiparesis (muscle strength 2/5), hypertonia, clonus, and cranial nerve deficits V, VII, IX, X, and XII were found. CT scan showed a ring-shaped lesion in the right parietal lobe. Intraoperative culture was negative, possibly due to prior antibiotic therapy. Following surgical intervention and antimicrobial therapy, the patient showed significant improvement with motor strength increasing to 4/5. This case confirms that odontogenic infection can cause severe neurological complications such as brain abscess. Diagnosis requires high clinical suspicion and early imaging. Negative culture results do not rule out active infection. Optimal management includes immediate surgical drainage, broad-spectrum antibiotics, and supportive therapy to reduce cerebral edema. Collaboration between dentists, neurologists, and neurosurgeons is essential for good outcomes. Increased awareness of OBA is necessary, and dental imaging should be considered in cases of brain abscess with an unclear source.

Keywords: Brain Abscess, Hemiparesis, Craniotomy, Odontogenic Infection



PENDAHULUAN

Abses otak merupakan kegawatdaruratan bedah saraf yang relatif jarang, ditandai dengan infeksi supuratif fokal di dalam parenkim otak, dengan sebuah studi menunjukkan insidensi yang dilaporkan sebesar 0,3 hingga 1,3 kasus per 100.000 orang setiap tahunnya di seluruh dunia (Bodilsen et al., 2024; Denning, et al., 2017; Prasad et al., 2021). Meskipun sumber otogenik dan hematogen sering teridentifikasi, asal odontogenik merupakan etiologi yang sangat penting namun sering diremehkan sehingga membutuhkan pengakuan klinis yang lebih besar (Hall & Mesfin, 2024). Meskipun secara tradisional dianggap sebagai etiologi yang langka, hanya mencakup 2-5% kasus, bukti kuat terbaru dari kohort berbasis populasi menunjukkan prevalensi abses otak odontogenik (OBA) yang secara signifikan lebih tinggi. Jespersen dkk. (2023) (Jespersen et al., 2023) melaporkan asal gigi yang terkonfirmasi hingga 9,3% dari abses otak, yang menyoroti kurangnya pengakuan historis yang cukup besar terhadap rute penularan ini.

Sifat tersembunyi dari hubungan ini sering menyebabkan keterlambatan diagnosis, karena sumber gigi sering diabaikan selama pemeriksaan neurologis awal (Hall & Mesfin, 2024). Kesenjangan diagnostik ini menggarisbawahi keharusan untuk evaluasi gigi sistematis dalam kasus abses otak, sebuah prinsip yang didukung kuat oleh bukti kontemporer (Jespersen et al., 2023; Burgos-Larraín et al., 2022; Staniszewska et al., 2025). Sebuah studi kohort berbasis populasi penting oleh Jespersen et al. (2023) menunjukkan bahwa sekitar 9,3% abses serebral memiliki asal odontogenik yang terkonfirmasi secara definitif, dengan angka ini berpotensi mencapai 12-15% ketika kasus probable disertakan (Jespersen et al., 2023). Prevalensi ini secara substansial melebihi estimasi historis, menunjukkan underdiagnosis yang signifikan dalam beberapa dekade sebelumnya karena investigasi sumber gigi yang tidak memadai pada pasien yang datang dengan gejala neurologis (Hall & Mesfin, 2024; Wu et al., 2024).

Tinjauan sistematis oleh Burgos-Larraín et al. (2022) mengidentifikasi bahwa di antara kasus OBA yang terkonfirmasi, 85-90% memiliki patologi gigi yang dapat diidentifikasi, dengan molar mandibula menjadi sumber paling sering (65-70%), diikuti oleh molar maksila (20-25%) (Burgos-Larraín et al., 2022). Perlu dicatat, 30-40% pasien melaporkan prosedur gigi atau trauma baru-baru ini dalam tiga bulan sebelum timbulnya gejala neurologis, yang menekankan pentingnya pengambilan riwayat gigi yang cermat pada pasien dengan infeksi intrakranial yang tidak dapat dijelaskan (Wei et al., 2023; Burgos-Larraín et al., 2022; Staniszewska et al., 2025).

Abses otak odontogenik menunjukkan pola lokalisasi neuroanatomi khas yang mencerminkan mekanisme kompleks penyebaran bakteri dari rongga mulut ke kompartemen intrakranial (Wu et al., 2024; Wei et al., 2023; Montemurro et al., 2021). Lobus frontal merupakan lokasi yang paling sering (40-50%), disebabkan oleh kedekatannya dengan sinus maksilaris dan penyebaran hematogen melalui sistem vena tanpa katup (Wu et al., 2024; Montemurro et al., 2021; Yang et al., 2014). Lobus temporal merupakan lokasi kedua yang paling umum (20-25%), sering dikaitkan dengan infeksi molar maksilaris (Wei et al., 2023; Burgos-Larraín et al., 2022). Abses lobus parietal, seperti yang dicontohkan dalam kasus kami, mencakup 15-20% kasus OBA dan biasanya disebabkan oleh penyebaran hematogen ke daerah aliran sungai di antara wilayah arteri serebral utama (Wu et al., 2024; Montemurro et al., 2021).

Abses serebelum relatif jarang (5-8%) dan biasanya terjadi melalui perluasan infeksi mastoid daripada penyebaran odontogenik langsung (Hall & Mesfin, 2024; Wu et al., 2024). Abses multipel ditemukan pada 10-15% kasus, terutama pada pasien dengan gangguan kekebalan tubuh atau pasien dengan diagnosis yang terlambat (Jespersen et al., 2023; Montemurro et al., 2021; Huang et al., 2021). Distribusi anatomi ini secara signifikan memengaruhi presentasi klinis, dengan abses lobus frontal yang menunjukkan perubahan kepribadian dan disfungsi eksekutif, sementara lesi parietal biasanya menunjukkan defisit

sensorimotor kontralateral seperti yang diamati pada pasien kami (Hall & Mesfin, 2024; Wu et al., 2024; Wei et al., 2023).

Presentasi klinis abses otak masih sangat tidak spesifik, dengan trias klasik berupa sakit kepala, demam, dan defisit neurologis fokal yang muncul pada kurang dari 50% kasus (Hall & Mesfin, 2024). Ketidakjelasan diagnosis ini seringkali menyebabkan keterlambatan diagnosis, sehingga berdampak buruk pada luaran. Patogenesis biasanya melibatkan perluasan langsung atau penyebaran hematogen dari fokus gigi seperti periodontitis, abses periapikal, atau kontaminasi pascaproedur, terutama melalui vena emisarium tanpa katup yang menghubungkan pleksus vena fasialis dengan sinus dural (Wu et al., 2024; Wei et al., 2023).

Laporan ini merinci manajemen multidisiplin seorang pria berusia 29 tahun yang mengalami abses otak parietal kanan dengan hemiparesis akut sisi kiri dan neuropati kranial multipel, yang mempersulit abses submandibular odontogenik yang sebelumnya telah didrainase. Kasus ini menggambarkan perkembangan gejala yang cepat, menggarisbawahi peran penting neuroimaging dengan kontras, dan menunjukkan efikasi intervensi bedah dan medis terpadu, sekaligus menyoroti kebutuhan kritis akan kolaborasi yang lebih baik antara spesialis bedah saraf dan gigi untuk mengoptimalkan hasil pada kondisi yang berpotensi membahayakan ini.

METODE PENELITIAN

Informasi Pasien: Seorang pria Indonesia berusia 29 tahun dirujuk ke departemen bedah saraf dari layanan neurologi. **Pengumpulan Data:** Dilakukan tinjauan komprehensif terhadap riwayat medis pasien, pemeriksaan fisik, hasil laboratorium, gambar radiologi, catatan bedah, dan catatan obat. Semua data dianonimkan. **Kriteria Diagnostik:** Diagnosis dikonfirmasi berdasarkan presentasi klinis defisit neurologis fokal yang didukung oleh bukti neuroradiologis berupa lesi dengan penguatan cincin pada CT scan, disertai riwayat infeksi odontogenik kontiguus yang baru terjadi. **Protokol Pengobatan:** Pengelolaan mengikuti pedoman institusi, yang sejalan dengan literatur terkini, menekankan intervensi bedah darurat (kraniotomi dan drainase) serta terapi antibiotik intravena empiris yang menargetkan patogen orofasial umum, terlepas dari hasil kultur.

HASIL DAN PEMBAHASAN

Presentasi Klinis dan Riwayat

Seorang pria berusia 29 tahun, bertangan kanan, seorang petugas sortir gudang dengan riwayat perokok aktif, datang ke unit gawat darurat pada 24 Juli 2024 dengan kejang umum tonik-klonik tunggal dan pembengkakan di leher kanan atas. Ia didiagnosis menderita abses submandibular odontogenik kanan sekunder akibat karies gigi kanan bawah. Insisi dan drainase dilakukan pada 26 Juli 2024.

Dua belas hari pascaoperasi (6 Agustus 2024), ia mengalami kelemahan tubuh sisi kiri yang tiba-tiba, bicara cadel (disartria), dan disfagia. Gejalanya dimulai dengan parestesia tangan kiri dua hari sebelumnya dan berkembang pesat. Ia menyangkal adanya riwayat hipertensi, diabetes, atau penyakit kronis lainnya.

Pemeriksaan Fisik

Pada tanggal 7 Agustus 2024, pemeriksaan fisik menunjukkan tanda-tanda vital stabil: tekanan darah 130/100 mmHg, denyut nadi 85 kali per menit, laju pernapasan 20 kali per menit, SpO₂ 100%, dan suhu 36,6°C. Secara neurologis, pasien dalam keadaan sadar penuh (compos mentis) dengan Skala Koma Glasgow (GCS) 15 (E4V5M6), pupil isokhorik berukuran 3 mm dengan refleks cahaya cepat, dan tidak ada tanda-tanda meningeal. Penilaian saraf kranial mengidentifikasi defisit spesifik: penurunan kekuatan motorik pada sisi kiri mastikasi (CN V),

kelemahan wajah sisi kiri (CN VII), dan kombinasi penurunan refleks muntah, fonasi nasal, penurunan elevasi lengkung faring kiri, dan deviasi uvula ke kanan (CN IX & X), serta deviasi lidah ke kiri (CN XII). Pemeriksaan sistem motorik menunjukkan hemiparesis sisi kiri yang signifikan, dengan kekuatan otot dinilai 2/5 pada ekstremitas atas dan bawah, kontras dengan kekuatan penuh (5/5) pada ekstremitas kanan; hipertonia terdapat pada ekstremitas kiri, disertai klonus pergelangan kaki yang berkelanjutan. Evaluasi refleks mengungkapkan hiperrefleksia, khususnya peningkatan refleks brakioradialis dan patela di sebelah kiri (+3) dibandingkan dengan kanan (+2), dan beberapa refleks patologis positif—Babinski, Chaddock, Bing, Schaeffer, Gordon, dan Oppenheim—ditemukan secara eksklusif di sisi kiri. Tes koordinasi, termasuk diadokokinesis, jari ke hidung, tumit ke lutut, dan fenomena rebound, semuanya melambat secara signifikan di sebelah kiri (sinistra). Selain itu, sayatan jahitan horizontal sepanjang 3 cm yang telah sembuh dari drainase abses submandibular sebelumnya didokumentasikan di daerah submandibular kanan.

Investigasi

Temuan Laboratorium:

- Hasil utama dirangkum dalam Tabel 1. Temuan penting meliputi leukositosis persisten (15,77 hingga 17,10 $\times 10^3/\mu\text{L}$), trombositosis signifikan (793 hingga 1069 $\times 10^3/\mu\text{L}$), dan peningkatan penanda inflamasi (LED 93 mm/jam, CRP 4,75 mg/dL). Hiponatremia pra-operasi (128 mEq/L) dan D-Dimer yang sangat tinggi (1820 ng/mL) juga tercatat. Kultur pus pada 10 Agustus tidak menunjukkan pertumbuhan mikroba.

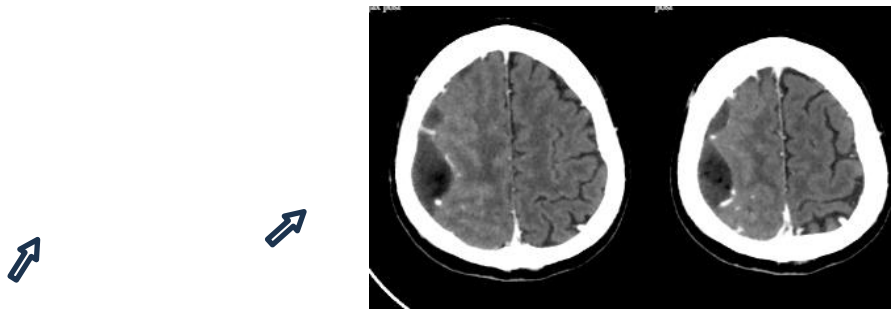
Tabel 1. Ringkasan Temuan Laboratorium Utama

Tanggal	Parameter	Hasil	Rentang Referensi
01-Agustus-24	Leukosit ($10^3/\mu\text{L}$)	15,77*	4.0 - 10.5
	Hemoglobin (g/dL)	10.3*	13,5 - 18,0
	ESR (mm/jam)	93*	0 - 10
05-Agustus-24	Leukosit ($10^3/\mu\text{L}$)	17.10*	4.0 - 10.5
	Trombosit ($10^3/\mu\text{L}$)	1069*	163 - 337
06-Agustus-24	Natrium (mEq/L)	128*	135 - 147
	CRP (mg/dL)	4,75*	< 0,50
	D-Dimer (ng/mL)	1820*	< 500
09-Agustus-24	Leukosit ($10^3/\mu\text{L}$)	14.41*	4.0 - 10.5
	Hemoglobin (g/dL)	9.3*	13,5 - 18 tahun
10 Agustus 24	Kultur Nanah	Tidak ada pertumbuhan	-
Nilai abnormal			

Sumber: Data primer, diambil dari rekam medis pasien

Temuan Radiologi:

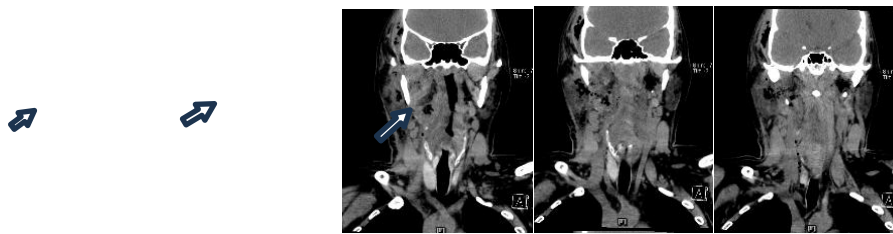
CT Kepala dengan Kontras (7 Agustus): Menunjukkan lesi soliter yang berbatas tegas dan menyerupai cincin di lobus parietal kanan dengan edema di sekitarnya, konsisten dengan abses otak (Gambar 1). Lokasi ini merupakan area yang umum untuk penyebaran hematogen (Montemurro et al., 2021).



Gambar 1. CT Scan Kepala dengan Kontras (7 Agustus 2024)
Sumber: Arsip radiologi rumah sakit, 2024

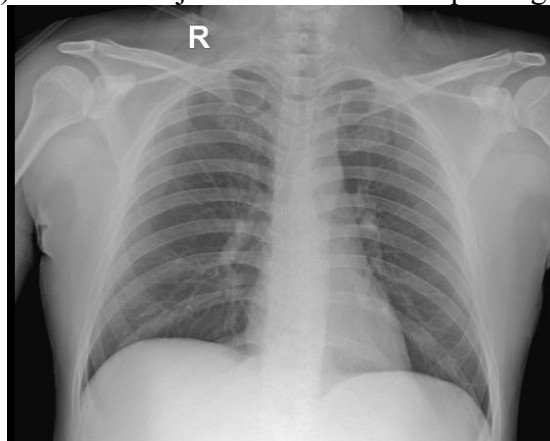
Gambar aksial menunjukkan lesi soliter berbentuk cincin pada lobus parietal kanan dengan edema di sekitarnya, patognomonik untuk abses otak.

CT Leher dengan Kontras (25 Juli) mendukung diagnosis awal dan perkembangan.



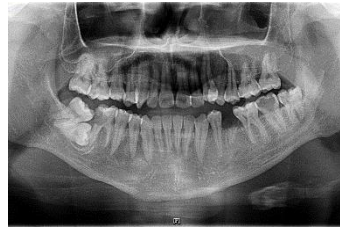Gambar 2. CT Scan Leher Kontras (25 Juli 2024)
Sumber: Arsip radiologi rumah sakit, 2024

Rontgen dada (24 Juli) tidak menunjukkan kelainan atau patologi akut lainnya.



Gambar 3. Rontgen Dada (24 Juli 2024)
Sumber: Arsip radiologi rumah sakit, 2024

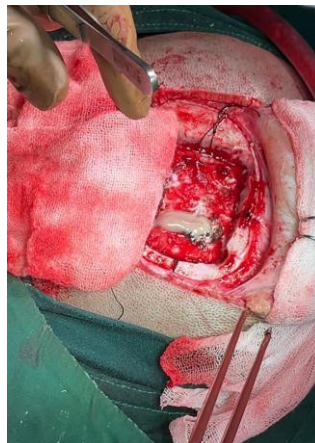
Rontgen gigi panoramik (22 Agustus) menunjukkan banyaknya gigi berlubang.



Gambar 4. Rontgen Gigi Panoramik (22 Agustus 2024)
Sumber: Arsip radiologi rumah sakit, 2024

b. Manajemen dan Hasil
Intervensi Bedah (7 Agustus 2024):

Kraniotomi parietal kanan untuk drainase abses dilakukan. Prosedur ini meliputi insisi berbentuk U, pembuatan flap tulang berukuran 4x4 cm, durotomi, evakuasi pus (dikirim untuk kultur dan sensitivitas), irigasi intensif, dan pemasangan drain subdural sebelum penutupan berlapis.



Gambar 5. Intraoperasi (7 Agustus 2024)
Sumber: Dokumentasi tim bedah saraf, 2024

Manajemen Medis:

Pascaoperasi, pasien diberikan regimen medis komprehensif. Regimen ini mencakup antibiotik spektrum luas dengan Meropenem (3x1g IV), Metronidazol (3x500mg IV), dan Seftriakson (2x2g IV) untuk menargetkan streptokokus potensial, bakteri anaerob, dan batang Gram-negatif. Untuk mengatasi edema serebral, diberikan Deksametason (4x10mg IV). Untuk analgesia, regimen yang diberikan meliputi Ketorolak dan Parasetamol. Agen neuroprotektif, Sitikolin dan Mekobalamin, ditambahkan untuk mendukung pemulihan neurologis. Terakhir, perawatan suportif diberikan dengan Omeprazol untuk perlindungan gastrointestinal, Ondansetron untuk mengontrol mual, dan koreksi elektrolit yang diperlukan.

Hasil:

Status neurologis pasien menunjukkan perbaikan bertahap selama 7 hari tindak lanjut. Kekuatan motorik di sisi kiri membaik dari 2/5 menjadi 4/5. Gejala disfagia dan disartria membaik secara signifikan. Selama 6 bulan tindak lanjut, prognosinya dianggap baik (ad bonam) untuk pemulihan kehidupan, kapasitas fungsional, dan kemampuan untuk kembali bekerja.

Tabel 2. Perbaikan Neurologis Pasien

Pemeriksaan Neurologis	Pra-Operasi	Pasca Operasi
Saraf Kranial		

CN V (Motor)	Penurunan kekuatan motorik pada mastikasi kiri	Ditingkatkan
CN VII	Kelemahan wajah sisi kiri (paresis)	Ditingkatkan
CN IX & X	Refleks muntah menurun, fonasi nasal, elevasi lengkung faring kiri menurun, deviasi uvula ke kanan	Ditingkatkan
CN XII	Deviasi lidah ke kiri	Ditingkatkan
SISTEM MOTOR		
Anggota Tubuh Atas Kiri	2/5	4/5
Anggota Tubuh Bagian Bawah Kiri	2/5	4/5
Tonus Otot	Hipertonia dengan klonus pergelangan kaki kiri yang berkelanjutan	Membaik (menuju normotonia)
REFLEKS		
Fisiologis (Brachioradialis Kiri & Patela)	Hiperrefleksia (+3)	Meningkat (menuju +2)
Patologis (Babinski, Chaddock, dll. di sebelah kiri)	Positif (+)	Negatif (-)
KOORDINASI & JALAN BERJALAN		
Diadochokinesia, Jari ke Hidung, Tumit ke Lutut	Diperlambat di sisi kiri (sinistra)	Ditingkatkan
FUNGSI BULBAR	Disfagia dan Disartria hadir	Peningkatan yang signifikan
STATUS FUNGSIONAL	Sepenuhnya bergantung pada aktivitas kehidupan sehari-hari	Ambulasi mandiri dan perawatan diri

Sumber: Data primer, hasil pemeriksaan klinis oleh tim neurologis

Abses otak didefinisikan sebagai infeksi supuratif fokal pada parenkim otak, yang berkembang dari serebritis lokal menjadi lesi yang mengandung kapsul. Meskipun terdapat kemajuan modern, abses otak tetap merupakan infeksi intrakranial yang mengancam jiwa dengan angka kematian yang masih diperkirakan mencapai 10–20% (Huang et al., 2021). Infeksi odontogenik merupakan proporsi abses otak yang kecil namun semakin banyak ditemukan, mencapai hingga 10–12% dalam beberapa kohort tertentu (Jespersen et al., 2023; Wu et al., 2024). Kasus seorang pria berusia 29 tahun dengan abses otak parietal kanan setelah infeksi odontogenik submandibular menggambarkan spektrum klinis, tantangan diagnostik, dan prinsip penatalaksanaan kondisi ini.

Klasifikasi dan pementasan

Secara histopatologis, abses otak berkembang melalui empat stadium: serebritis dini (hari ke-1–3), serebritis lanjut (hari ke-4–9), pembentukan kapsul dini (hari ke-10–13), dan kapsul lanjut (≥ 14 hari) (Huang et al., 2021). Secara radiologis, keempat stadium ini berkorelasi dengan evolusi dari hipodensitas yang tidak jelas menjadi lesi peningkat cincin yang jelas pada CT dan MRI. CT pasien kami menunjukkan lesi peningkat tepi klasik di lobus parietal kanan, konsisten dengan stadium kapsul, yang biasanya memerlukan drainase bedah, alih-alih terapi medis saja.

Patogenesis dan Mikrobiologi

Patogenesisnya kemungkinan melibatkan penyebaran hematogen dari abses submandibular melalui vena fasialis tanpa katup ke sinus kavernosus dan selanjutnya ke parenkim otak, suatu rute yang sering dijelaskan dalam literatur [5, 7]. Lobus parietal kanan merupakan lokasi yang umum untuk emboli septik tersebut (Montemurro et al., 2021). Pada pasien kami, kultur nanah negatif menggambarkan tantangan diagnostik yang terdokumentasi dengan baik, di mana paparan antibiotik sebelumnya kemungkinan menekan pertumbuhan bakteri, sebuah fenomena yang mencakup 25-40% abses otak dengan kultur negatif (Oliveira et al., 2020; Andersen et al., 2022).

Hal ini menggarisbawahi keterbatasan mikrobiologi konvensional dalam memandu terapi yang ditargetkan. Hal ini disebabkan oleh penekanan pertumbuhan bakteri oleh antibiotik pra-operasi, sifat bakteri anaerob yang rewel yang dominan dalam infeksi odontogenik (misalnya, *Fusobacterium*, *Prevotella*, *Actinomyces*), dan teknik kultur anaerob yang suboptimal [8, 10]. Dalam skenario seperti itu, PCR dan sekuensing gen 16S rRNA merupakan alat diagnostik modern yang sangat berharga untuk mengidentifikasi patogen penyebab dan semakin direkomendasikan untuk memandu terapi target pada kasus dengan kultur negatif (Andersen et al., 2022). Meskipun kultur negatif, rejimen tiga antibiotik empiris rasional dan komprehensif, mencakup patogen odontogenik yang paling umum, termasuk spesies *Streptococcus* (terutama kelompok *S. anginosus*) dan bakteri anaerob [1, 8, 11].

Manifestasi klinis

Trias klasik berupa demam abses otak, sakit kepala, dan defisit neurologis fokal hanya ditemukan pada kurang dari sepertiga pasien (Hall & Mesfin, 2024). Pasien kami datang dengan hemiparesis kiri, disartria, disfagia, dan satu episode kejang umum. Ia tidak demam saat masuk, yang mungkin disebabkan oleh terapi deksametason sebelumnya. Temuan ini paralel dengan laporan seri besar kejang pada 25–35% kasus dan defisit fokal hingga 70% kasus (Hall & Mesfin, 2024; Huang et al., 2021). Keterlibatan saraf kranial (VII, IX–X, XII) dan hemiparesis spastik pada pasien ini menggarisbawahi efek massa yang signifikan dan korelasi topografi dengan lesi parietal kanan.

Pertimbangan diagnostik

Neuroimaging dengan kontras merupakan landasan diagnosis (Bodilsen et al., 2024). MRI lebih disukai untuk sensitivitas, tetapi CT scan dengan kontras tetap andal ketika MRI tidak tersedia. Dalam kasus ini, CT scan menunjukkan lesi yang meningkatkan tepi (*rim-enhancing*) sesuai dengan abses parietal, yang dikonfirmasi intraoperatif. Pencitraan gigi tambahan (rontgen panoramik) mengkonfirmasi patologi gigi, memperkuat etiologi odontogenik. Pemeriksaan laboratorium menunjukkan leukositosis, trombositosis, peningkatan CRP dan LED, semuanya konsisten dengan infeksi intrakranial aktif. Yang penting, kultur pus intraoperatif negatif, yang mencerminkan penggunaan antibiotik spektrum luas sebelumnya dan kesulitan yang diketahui dalam mengkultur bakteri anaerob yang rewel (Andersen et al., 2022).

Terapi medis

Regimen antibiotik empiris untuk abses otak harus mencakup streptokokus, bakteri anaerob, dan basil Gram-negatif (Huang et al., 2021). Pasien kami menerima meropenem, metronidazol, dan seftriakson yang memberikan cakupan luas sesuai dengan pedoman ESCMID (Bodilsen et al., 2024). Durasi pengobatan 6–8 minggu terapi intravena merupakan standar (Bodilsen et al., 2024), disesuaikan dengan perbaikan klinis dan radiologis. Kortikosteroid tambahan diberikan untuk mengatasi efek massa dan edema perilesional. Meskipun penggunaannya masih kontroversial karena berkurangnya pembentukan kapsul dan gangguan pembersihan bakteri (Huang et al., 2021), dalam kasus ini deksametason

kemungkinan besar meringankan gejala tekanan intrakranial. Manitol juga tepat digunakan sebagai agen osmotik untuk mengendalikan hipertensi intrakranial.

Manajemen bedah

Drainase bedah tetap menjadi andalan ketika abses >2,5 cm, multilokular, atau menyebabkan efek massa (Huang et al., 2021). Pada pasien kami, kraniotomi terbuka dan drainase dengan pemasangan drain subdural dilakukan. Prosedur ini memulihkan pulsasi serebral dan mengurangi tekanan intrakranial. Pendekatan ini sejalan dengan rekomendasi untuk lesi parietal besar pada dewasa muda yang stabil. Literatur menekankan bahwa kontrol sumber neurosurgical harus dilengkapi dengan pemberantasan fokus odontogenik primer untuk mencegah kekambuhan (Jespersen et al., 2023; Wu et al., 2024; Burgos-Larraín et al., 2022). Dalam kasus ini, drainase abses submandibular telah dilakukan sebelumnya, dan tindak lanjut gigi diatur untuk perawatan definitif.

Hasil dan prognosis

Beberapa faktor memengaruhi hasil pada pasien abses otak. Profil pasien kami yang baik selaras dengan indikator prognostik positif utama yang diidentifikasi dalam literatur, termasuk kesadaran yang terjaga saat presentasi, lesi soliter, dan tidak adanya immunosupresi, yang memfasilitasi intervensi bedah yang cepat (Cho et al., 2021). Pasien kami datang dengan GCS yang terjaga, lesi parietal tunggal, dan drainase bedah saraf yang cepat, semuanya merupakan faktor yang baik. Pemulihan neurologisnya pascaoperasi mendukung data yang dipublikasikan bahwa diagnosis dini dan manajemen medis-bedah gabungan memberikan prognosis yang baik, dengan tingkat pemulihan fungsional melebihi 70% (Huang et al., 2021). Pada penilaian tindak lanjut enam bulan, prognosis jangka panjang dianggap baik untuk pemulihan hidup mandiri, kapasitas fungsional, dan kemampuan untuk melanjutkan pekerjaan yang menguntungkan. Namun demikian, tindak lanjut jangka panjang yang berkelanjutan tetap penting untuk memantau potensi gejala sisa, seperti perkembangan kejang atau defisit neurologis residual.

Keharusan Tindak Lanjut dan Pengendalian Sumber

Tindak lanjut jangka panjang sangat penting. Pemantauan klinis dan radiologis serial (misalnya, MRI pada 4-6 minggu dan 3 bulan) direkomendasikan untuk mendeteksi risiko kekambuhan sebesar 5-10%, yang seringkali disebabkan oleh drainase yang tidak lengkap atau infeksi primer yang belum teratasi (Bodilsen et al., 2024; Hall & Mesfin, 2024). Penatalaksanaan definitif fokus gigi primer sangat penting. Burgos-Larraín dkk. (2022) melaporkan bahwa mengabaikan langkah ini dapat meningkatkan risiko kekambuhan abses hingga 25%, sehingga mengubah tindakan bedah kuratif yang seharusnya menjadi tindakan sementara. Oleh karena itu, penatalaksanaan gigi definitif yang direncanakan untuk pasien ini bukanlah detail tambahan, melainkan komponen penting dari terapi kuratifnya.

KESIMPULAN

Penelitian ini menunjukkan bahwa doktrin reinkarnasi dan kematian Kristus dapat dipahami sebagai bentuk transformasi Allah Tritunggal dalam kerangka ekonomis, tanpa mengubah hakikat atau esensi-Nya. Allah yang abadi hadir dalam sejarah manusia melalui inkarnasi, kenosis, dan *communicatio idiomatum*, yang menegaskan solidaritas-Nya dengan manusia yang menderita. Temuan ini menjawab tujuan penelitian dengan menegaskan bahwa paradoks immutabilitas dan tindakan historis Allah dapat disintesis secara teologis untuk memahami Kristus sebagai Allah dan manusia sekaligus. Sebagai saran, konsep transformasi Allah Tritunggal dapat dijadikan dasar bagi pengembangan studi Kristologi kontemporer, khususnya dalam kebersamaan iman dengan praktik sosial dan pelayanan umat. Penelitian

lanjutan dapat mengeksplorasi penerapan prinsip ini dalam konteks pastoral, teologi pendidikan, dan dialog interdisipliner untuk memahami bagaimana solidaritas Allah dapat diwujudkan dalam pengalaman nyata umat di tengah tantangan global.

DAFTAR PUSTAKA

- Andersen, C., Bergholt, B., Ridderberg, W., & Nørskov-Lauritsen, N. (2022). Culture on selective media and amplicon-based sequencing of 16S rRNA from spontaneous brain abscess—the view from the diagnostic laboratory. *Microbiology Spectrum*, *10*(2), e0240721. <https://doi.org/10.1128/spectrum.02407-21>
- Bodilsen, J., D'Alessandris, Q. G., Humphreys, H., Iro, M. A., Klein, M., Last, K., Montesinos, I. L., Pagliano, P., Sipahi, O. R., San-Juan, R., Tattevin, P., Thurnher, M., de J. Treviño-Rangel, R., & Brouwer, M. C. (2024). European Society of Clinical Microbiology and Infectious Diseases guidelines on diagnosis and treatment of brain abscess in children and adults. *Clinical Microbiology and Infection*, *30*(1). <https://doi.org/10.1016/j.cmi.2023.08.016>
- Burgos-Larraín, L. F., Vázquez-Portela, Á., Cobo-Vázquez, C. M., et al. (2022). Brain complications from odontogenic infections: A systematic review. *Journal of Stomatology, Oral and Maxillofacial Surgery*, *123*(6), e794–e800. <https://doi.org/10.1016/j.jormas.2022.07.018>
- Cho, Y. S., Sohn, Y. J., Hyun, J. H., et al. (2021). Risk factors for unfavorable clinical outcomes in patients with brain abscess in South Korea. *PLoS One*, *16*(9), e0257541. <https://doi.org/10.1371/journal.pone.0257541>
- Dahlberg, D., Holm, S., Sagen, E. M. L., et al. (2023). Bacterial brain abscesses expand despite effective antibiotic treatment: A process powered by osmosis due to neutrophil cell death. *Neurosurgery*, *94*(5), 1079–1087. <https://doi.org/10.1227/neu.0000000000002792>
- Denning, D. W., Cadranell, J., Beigelman-Aubry, C., Ader, F., Chakrabarti, A., Blot, S., Ullmann, A. J., & Dimopoulos, G. (2017). Diagnosis and treatment of chronic pulmonary aspergillosis: Clinical guidelines of European Society for Clinical Microbiology and Infectious Diseases and European Respiratory Society. *Pulmonologiya*, *26*(6). <https://doi.org/10.18093/0869-0189-2016-2-6-665-7679>
- Hall, W. A., & Mesfin, F. B. (2025). Brain abscess. In *StatPearls* (Updated September 21, 2024). Treasure Island, FL: StatPearls Publishing.
- Huang, J., Wu, H., Huang, H., et al. (2021). Clinical characteristics and outcome of primary brain abscess: A retrospective analysis. *BMC Infectious Diseases*, *21*, 1245. <https://doi.org/10.1186/s12879-021-06947-2>
- Jespersen, F. V. B., Hansen, S. U. B., Jensen, S. S., et al. (2023). Cerebral abscesses with odontogenic origin: A population-based cohort study. *Clinical Oral Investigations*, *27*, 3639–3648. <https://doi.org/10.1007/s00784-023-04976-6>
- Montemurro, N., Perrini, P., Marani, W., et al. (2021). Multiple brain abscesses of odontogenic origin: May oral microbiota affect their development? A review of the current literature. *Applied Sciences*, *11*(8), 3316. <https://doi.org/10.3390/app11083316>
- Oliveira, R. L., Raffaele, R. M., Baldo, M. E., & Jardim, E. C. G. (2020). Brain abscess and odontogenic infection. *Revista Brasileira de Terapia Intensiva*, *32*(1), 161–162.
- Prasad, R., Biswas, J., Singh, K., Mishra, O. P., & Singh, A. (2021). Clinical presentation and outcome of children with brain abscess: Author's reply. *Annals of Indian Academy of Neurology*, *24*(4). https://doi.org/10.4103/aian.AIAN_859_20
- Staniszewska, M., Krzesniak, K., Kolasa, P., & Smielak, B. (2025). Brain abscess from dental bacteria: A case report. *Cureus*, *17*(7), e87768. <https://doi.org/10.7759/cureus.87768>

- Wei, J., Zhong, F., Sun, L., & Huang, C. Y. (2023). Brain abscess of odontogenic origin: A case report and literature review. *Medicine*, *102*(48), e36248. <https://doi.org/10.1097/MD.00000000000036248>
- Wu, X., Qin, N., Peng, X., et al. (2024). Exploring odontogenic brain abscesses: A comprehensive review. *Acta Neurologica Belgica*, *124*, 1155–1165. <https://doi.org/10.1007/s13760-024-02569-y>
- Yang, J., Liu, S. Y., Hossaini-Zadeh, M., & Pogrel, M. A. (2014). Brain abscess potentially secondary to odontogenic infection: Case report. *Oral Surgery, Oral Medicine, Oral Pathology and Oral Radiology*, *117*(2), e108–e111. <https://doi.org/10.1016/j.oooo.2013.08.011>